

口香糖咀嚼的脑机制^X

岳珍珠 黄立 周晓林^{XX}

(北京大学心理学系, 北京, 100871)

摘要 该研究采用功能性核磁共振(fMRD)技术,考察了咀嚼口香糖时大脑的活动。结果发现,与休息相比,口香糖咀嚼显著增加了脑的BOLD(血氧依赖水平)信号;与口香糖咀嚼相关的脑区有初级运动皮层,右侧后顶叶,双侧小脑,以及双侧前额叶的部分区域。ROI(感兴趣区域)分析发现,咀嚼时不同脑区的对血氧含量有不同程度的提高,其中中央前回的血氧依赖水平信号变化量高达46.3%,说明口香糖咀嚼增强了某些脑区的活动,显著提高了这些脑区的血流和供氧水平。

关键词:咀嚼 口香糖 脑活动 功能性核磁共振成像

1 前言

咀嚼运动(mastication)通常被看作是一种有节奏的、伴有神经反射活动的复杂过程,是人体赖以生存的生理活动。若干研究采用正电子发射断层扫描技术(PET)以及颅横断多普勒分析仪(TDA)等手段,对咀嚼时的脑血流量进行测量,发现正常成年人在咀嚼时,大脑的血流量增加了20%,同时脑内的血流分布也出现改变^[1-5]。近期的研究还表明,咀嚼运动能够促进脑的认知活动,甚至阻止痴呆的发展。例如动物实验研究显示,咀嚼可以改善老年组动物的学习能力和记忆力^[6]。Wilkinson等人^[7]把75个健康青年随机分成三组:第一组(咀嚼组)在整个实验过程中自然地咀嚼无糖口香糖,第二组(对照组)不进行任何咀嚼活动,第三组(虚假咀嚼组)的被试做咀嚼动作,但实际上嘴里没有口香糖。咀嚼两分钟后,所有被试在继续咀嚼的同时参加计算机控制的CDR(认知药物研究)测验。结果证明,咀嚼与情节记忆和工作记忆能力的改善有关联,但对注意没有影响。Tucha等人^[8]采用类似的设计分别考察咀嚼对被试注意和记忆功能的影响。结果发现,咀嚼不影响被试的记忆成绩,但对不同的注意任务有不同的影响:对维持性注意起促进作用,对警觉和注意灵活性有反向的影响。

近年来一些研究采用磁共振成像技术(MRI),考察咀嚼的神经基础,发现一些与认知功能有关脑区也参加了咀嚼活动,提示它们之间可能有某种关联。Campbell^[2]等人发现,与默读行为相比,无意义的简单面部运动(gurning)会激活大脑双侧的舌回。Onzuka^[4]等人发现,咀嚼会引起双侧的感觉运动皮层、小脑、丘脑、辅助运动区、脑岛,以及右侧前额皮层BOLD信号的增强。Takada^[5]等人发现,真实咀嚼与模拟咀嚼都激活了对应于口面部的感觉运动皮层和前运动皮层,但是这两种任务在前额叶和后顶叶区域有不同的激活模式。另外一些研究探讨了咀嚼任务与其它任务在脑机制上的区别。

Buccino等人^[1]发现,当被试观察有客体或无客体的咀嚼动作(如咬苹果等单纯的咀嚼运动)时,前运动皮层躯体特异区会出现激活。无论有无客体,被试在观察咀嚼动作时,大脑双侧的BA6区、BA44区,以及右半球的BA45区被激活,但更大的激活是在顶叶。Tamura等人^[3]考察在咬紧牙关、咀嚼口香糖、以及扣齿三种任务下不同的脑活动。结果表明,咬紧牙关和扣齿这两种运动激活了感觉、运动及前运动皮层,但咀嚼口香糖只激活了感觉和运动皮层,没有激活前运动皮层。Onozuka等人^[4]发现,咀嚼口香糖可以显著激活初级感觉运动皮层上负责嘴唇运动的区域、辅助运动区、脑岛、丘脑以及小脑。

从以上总结可以看出,对咀嚼的脑机制已经有了一些研究,发现咀嚼激活的脑区与负责运动、记忆、注意或情绪等脑高级功能的脑区有一定的重叠,但这些研究在实验发现的具体细节上存在不少的矛盾之处。本研究的目的是采用功能性核磁共振技术,考察咀嚼口香糖时的大脑功能活动。我们测验了大量的被试,采用一些特殊的数据处理技术,以得到稳定、可靠的结果。我们相信,这里报告的研究将为下一步系统考察咀嚼与高级认知功能的关系奠定更为详实的基础。

2 材料和方法

2.1 被试

60名年龄在18至35岁之间、口颌系统功能正常的大学生参加了本实验(7名参加预试,53名参加正式实验)。所有的被试均为右利手,无精神病和神经系统疾病史。头动明显的被试在结果分析时被剔除,共有39名被试的数据进入了最后的统计分析。

2.2 实验材料与设计

实验采用BLOCK(区组)设计,其中包含两种任务(咀嚼口香糖、闭目休息)。在一个序列中,每种任务持续25秒,交替出现,序列总共花时400秒。实

X 本研究得到了美国箭牌亚洲有限公司的赞助。

XX 通讯作者:周晓林。E2mail: xz104@pku.edu.cn

验总共包含三个序列。在获取图像前机器运转 8 秒钟,以获得稳定的横向磁化。每个 BLOCK 的过程中,屏幕一直提示被试当前所需完成的任务。

2.3 实验程序

被试平躺仰卧于 fMRI 扫描床上,头部固定于线圈内,头颅与线圈之间用海绵填充固定。在扫描过程中,被试使用耳塞并头戴耳机,以降低外界噪声的干扰。在实验前,被试可以根据自己喜欢的口味选择口香糖。实验时,要求被试在完成咀嚼任务时自然、持续地咀嚼,但尽量避免过大的头动。

2.4 数据获得

使用北京磁共振脑成像中心的西门子 (Siemens) Trio 3T 系统进行了核磁共振成像扫描。采用高分辨率的 T1 加权成像来确定脑内前联合 (AC) 和后联合 (PC) 的解剖位置。功能像采用倾斜的平面回波成像序列 (echo - planar imaging, EPI)。参数如下:脉冲重复时间 (TR) 为 3000 ms,回波时间 (TE) 为 30 ms,反转角 (flip angle) 为 90°,层厚 3.8 mm,层间距 0.2 mm,图像范围 (FOV) 240 mm。进行 32 层的横向扫描,矩阵大小为 64 × 64 × 32,空间分辨率为 3.75 × 3.75 × 4 mm,覆盖全脑的皮层和小脑。

条件)激活的脑区。咀嚼任务显著地激活了初级前运动皮层,右侧顶叶皮层,双侧的部分额叶区域,以及双侧小脑。在休息条件下(休息条件 vs. 咀嚼条件),被试没有表现出显著激活的脑区。表 1 列出了咀嚼任务中激活区域最大激活点的 Talairach 坐标和 T 值。这一激活结果与 Takada 等人^[5]所发现的激活区域基本上一致。

3.2 咀嚼任务激活的特定脑区

除感觉运动皮层外,咀嚼任务还激活了一些参与高级认知活动的脑区。如图 2 所示,这些区域包括丘脑(thalamus,最大激活点坐标为[15, -26, 7])、脑岛(insula, [39, -14, 17])、内侧前额叶(medial frontal gyrus, [-6, -9, 61])、扣带回(anterior cingulate, [15, 19, 24];cingulate gyrus, [15, -1, 41])等区域。

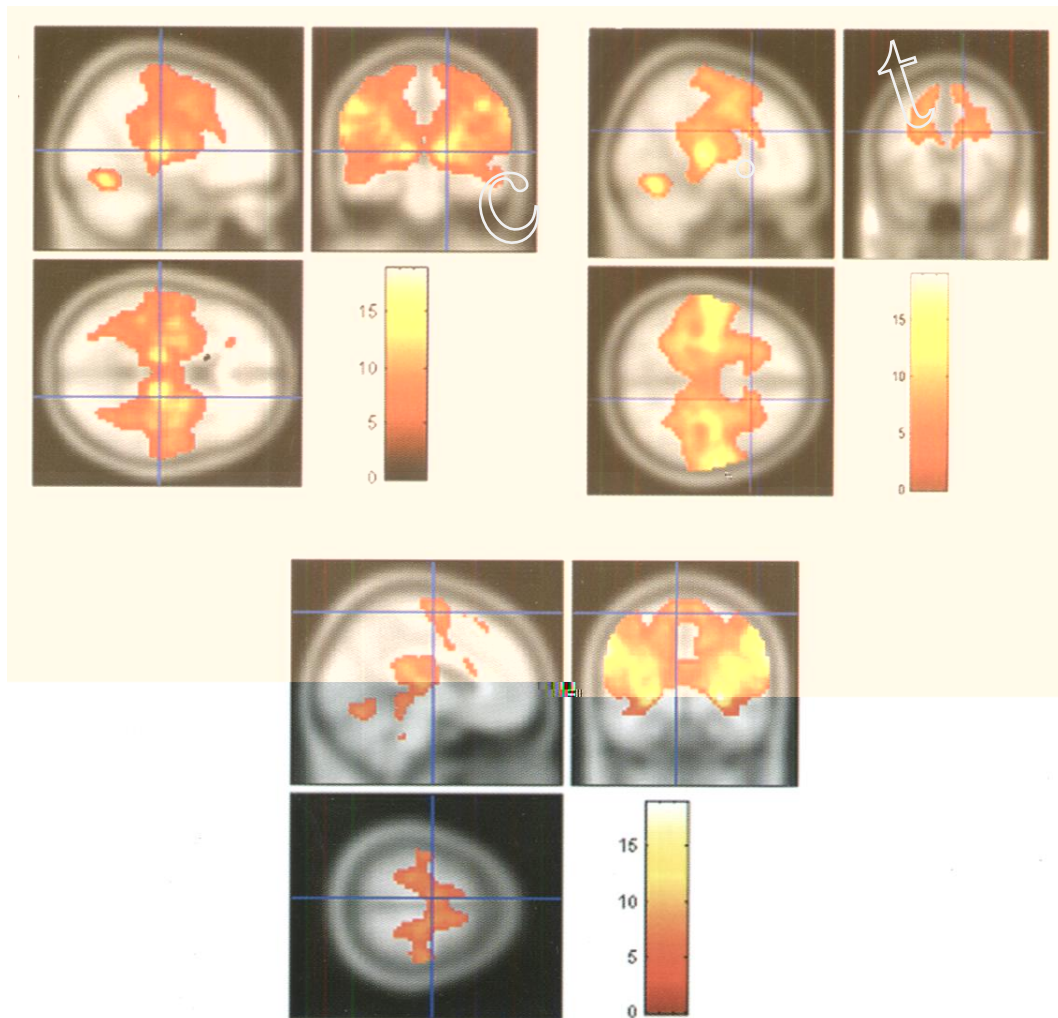


图 2 咀嚼任务下的丘脑、脑岛、额中回以及扣带回等脑区的激活

3.3 中央前回的 ROI 分析

我们对部分脑区的活动进行了定量分析。中央前回(BA 4,运动皮层,但非前运动皮层)是咀嚼任务中激活最大的部位,以此作为 ROI(感兴趣区域),来考察咀嚼时特定脑区的百分信号变化率。中心坐标是[-56, -16, 39],有 16393 个像素的激活(校正, $p < 0.05$)。

结果发现,相对于休息条件,该区域的 BOLD 信号在咀嚼时有强烈的变化,平均信号变化率达到了 46.3%,反映了咀嚼时大脑对血氧含量的需求。

4 讨论

4.1 采用 fMRI 研究咀嚼运动的可行性

采用 fMRI 研究咀嚼功能可能存在的困难是咀嚼运动会引起头动,而被试的头动则会引起数据处理的困难,如因像素没有对准而出现虚假激活。其他一些研究领域,如语言产生,也会存在类似的问题。在本研究中,我们除了采取一般的方法以降低头动外,还采用了一些特殊的技术,如选取较大的像素,容许一定程度头动。最后有 39 名被试的数据进

入了统计分析。这与通常的核磁共振研究相比,已经是一个很大的样本。这保证了数据的可靠性。

4.2 口香糖咀嚼能够显著地增强脑内区域的BOLD信号

以往的研究发现,大脑皮层中的很多区域在咀嚼运动中都被激活,包括初级运动皮层、前运动区、口唇区、额叶、顶叶,以及枕叶(主要是舌回)的部分脑区。本研究发现,咀嚼主要激活了脑内额顶网络,如运动皮层、前额叶以及后顶叶皮层的一些区域,以及小脑等。这些结果与先前研究基本一致。ROI分析发现,不同脑区在咀嚼时对血氧含量有不同程度的需求,其中中央前回的信号变化量高达46.3%,说明口香糖咀嚼增强了某些脑区的活动,显著提高了这些脑区的供氧水平。

4.3 口香糖咀嚼与脑认知功能

一些行为研究表明,咀嚼口香糖可以显著增强记忆、注意能力,增强情绪调节能力^[7,8]。咀嚼与这些认知活动共同使用了脑内一些的重要区域,这也许它们是它们相互关联的神经基础。举例而言,大量研究证明,扣带回参与了动作、动机、情绪和认知的高级控制过程^[9-11],而本研究表明,咀嚼口香糖也同样激活了这个区域。虽然两种活动使用同一脑结构并不一定意味着它们存在功能上的关联,但这种发现可以成为我们进一步研究的基础。事实上,我们的日常经验告诉我们,咀嚼可以减弱我们的负性情绪,如焦虑或抑郁。考察咀嚼与认知、情绪活动的关系及其神经基础可以帮助我们了解相同的脑区如何完成不同的任务、不同的脑区如何协同工作,从而加深我们对大脑功能的认识。

5 参考文献

- 1 Buccino G, Binkofski F, Fink G R, Fadiga L, Fogassi L, Gallese V, Seitz R J, Zilles K, Rizzolatti G, Freund H J. Action observation activates premotor and parietal areas in a somatotopic manner: an fMRI study. *European Journal of Neuroscience*, 2001, 13:400 - 404
- 2 Campbell R, MacSweeney M, Surguladze S, Calvert G, McGuire P, Suckling J, Brammer M J, David A S. Cortical substrates for the perception of face actions: an fMRI study of the specificity of activation for seen speech and for meaningless lower-face acts (gurning). *Cognitive Brain Research*, 2001, 12: 233 - 243
- 3 Tamura T, Kanayama T, Yoshida S, Kawasaki T. Functional magnetic resonance imaging of human jaw movements. *Journal of Oral Rehabilitation*, 2003, 30: 514 - 622
- 4 Onozuka M, Fujita M, Watanabe K, Hirano Y, Niwa M, Nishiyama K, Saito S. Age-related changes in brain regional activity during chewing: a functional magnetic resonance imaging study. *J Dent Res*, 2003, 82: 657 - 660
- 5 Takada T, Miyamoto T. A frontoparietal network for chewing of gum: a study on human participants with functional magnetic resonance imaging. *Neuroscience*, 2004, 360: 137 - 140
- 6 周青, 方马荣, 张敏鸣. 咀嚼时局部脑活动的功能性核磁共振成像. *中国临床解剖学杂志*, 2001, 19 (2): 144 - 146
- 7 Wilkinson L, Scholey A, Wesnes K. Chewing gum selectively improves aspects of memory in healthy volunteers. *Appetite*, 2002, 38(3): 235 - 236
- 8 Tucha O, Mecklinger L, Maier K, Hammer M, Lange K W. Chewing gum differentially affects aspects of attention. *Appetite*, 2004, 42: 327 - 329
- 9 Bush G, Luu P, Posner M I. Cognitive and emotional influences in anterior cingulate cortex. *Trends in Cognitive Sciences*, 2000, 4, 6: 215 - 222
- 10 Botvinick M M, Braver T S, Barch D M, Carter C S, Cohen J D. Conflict monitoring and cognitive control. *Psychological Review*, 2001, 108, 3: 624 - 652
- 11 Botvinick M M, Cohen J D, Carter C S. Conflict monitoring and anterior cingulate cortex: an update. *Trends in Cognitive Science*, 2004, 8, 12: 539 - 546

Regional Brain Activities during Gum Chewing

Yue Zhenzhu, Huang Li, Zhou Xiaolin

(Department of Psychology, Peking University, Beijing, 100871)

Abstract We used the fMRI technique to explore the regional brain activities associated with gum chewing. A large number of subjects ($n = 60$) were put into the fMRI scanner and were asked to chew gum or have a rest in alternation. Results showed that, compared with resting, gum chewing significantly increases the blood oxygenation level dependent (BOLD) signal in the brain. The activated brain regions include the primary motor cortex, right posterior parietal cortex, bilateral cerebellum, and some regions in the prefrontal cortex. Different regions have different BOLD signal changes, with the largest change (46.3%) taking place at the precentral gyrus, indicating that gum chewing increases supply of oxygen to parts of the brain.

Key words: mastication, gum chewing, brain activity, fMRI